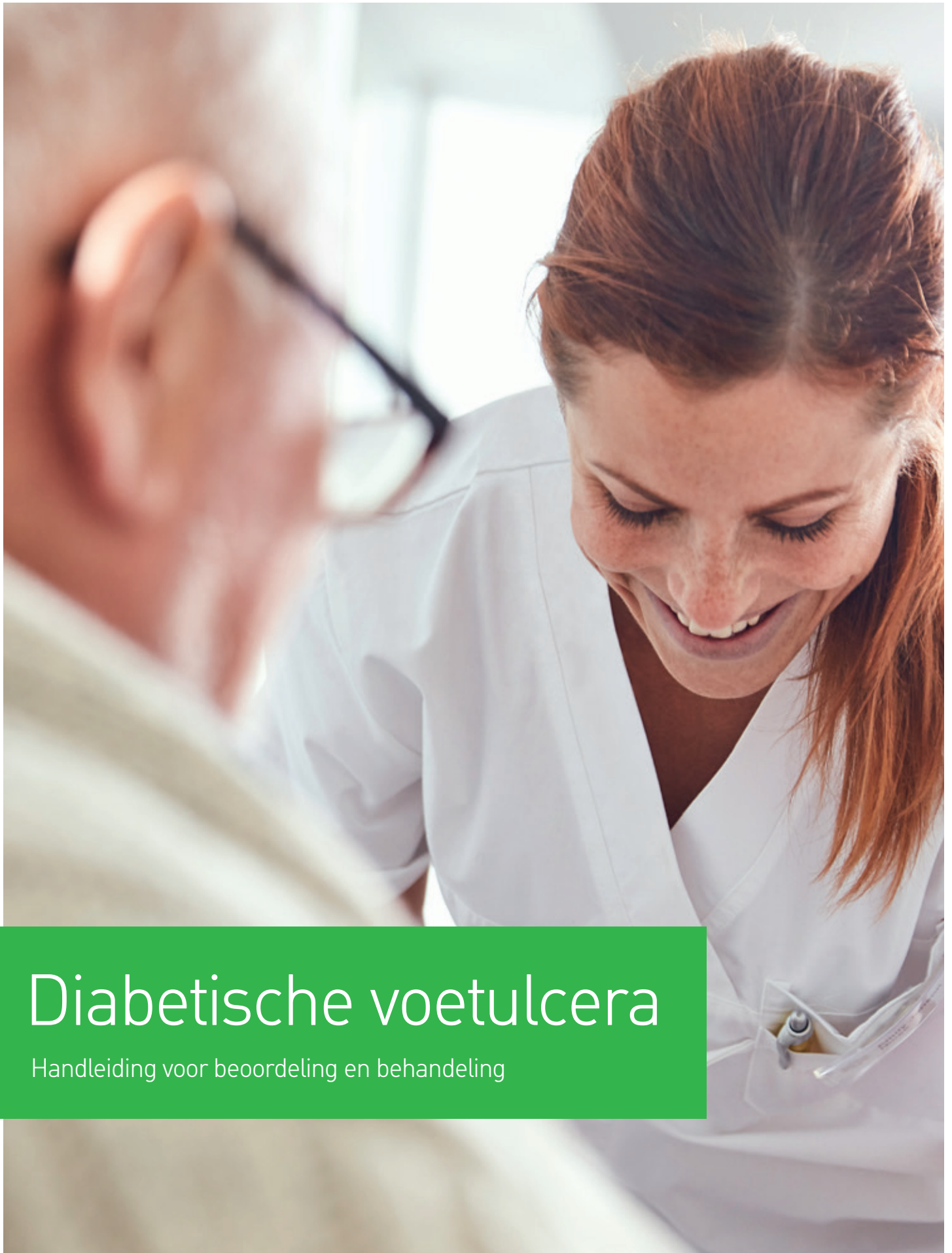



Diabetische voetulcera

Handleiding voor beoordeling en behandeling

Diabetische voetulcera behandelen met gespecialiseerde zorg

Diabetespatiënten kunnen elke dag geconfronteerd worden met problemen. Om langdurige aandoeningen te kunnen behandelen, moet een evenwicht worden gevonden tussen eten, lichaamsbeweging, medicatie en injecties. Het vergt een inspanning van een volledig team die heel wat middelen en een combinatie van gespecialiseerde zorg kan inhouden.

Hoe vaak komen diabetische voetproblemen voor?

Diabetische voetproblemen behoren tot de ernstigste en duurste complicaties van diabetes. Volgens prevalentiegegevens over diabetische voetulcera (DFU) krijgen jaarlijks naar schatting 9,1 miljoen tot 26,1 miljoen diabetespatiënten wereldwijd te maken met een voetwond¹. Uit ander onderzoek is gebleken dat meer dan de helft van de diabetes voetulcera geïnfecteerd raakt. Het risico op overlijden voor diabetespatiënten met voetulcera is

2,5 keer hoger bij patiënten zonder een voetwond¹.

De toenemende prevalentie van diabetes wereldwijd heeft een stijgend aantal amputaties van de onderste ledematen tot gevolg. Zowel wonden als amputaties hebben een enorme impact op iemands leven. Ze leiden vaak tot minder onafhankelijkheid, sociaal isolement en psychologische stress.



Eén op vier patiënten met diabetes loopt tijdens zijn leven risico op diabetes voetulcera³

Wereldwijd wordt elke

20 seconden

een been geamputeerd als gevolg van diabetes⁴

Ongeveer

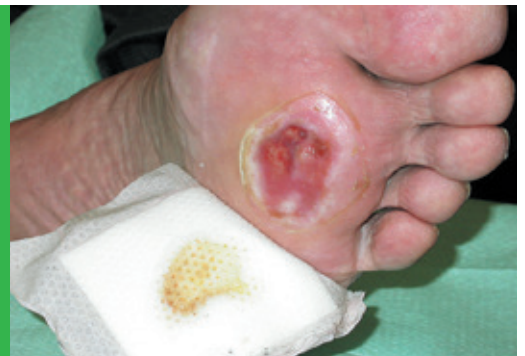80%

van de diabetische voetamputaties wordt voorafgegaan door een diabetische voetulcer⁵

Tot 85%

van de amputaties kan worden vermeden door een doeltreffend zorgplan⁶

Helaas treden vaak recidieven op. Ongeveer 40 % van de patiënten heeft een recidief binnen 1 jaar na genezing van de ulcera, bijna 60 % binnen 3 jaar en 65 % binnen 5 jaar¹.



Holistische benadering van diabetische voetulcera

Diabetes is een complexe ziekte. We begrijpen dat voor de behandeling van diabetische voetulcera input nodig is van heel wat klinische specialisten uit de volledige organisatie. Een multidisciplinair team (MDT) zou een ideale werkwijze zijn. Het team kan uitgebreide en gespecialiseerde voet- en wondverzorging bieden, dankzij de expertise van⁷:

- Artsen gespecialiseerd in diabetes
- Podotherapeuten gespecialiseerd in diabetes
- Verpleegkundigen gespecialiseerd in diabetes
- Infectiespecialisten
- Vaatchirurgen
- Orthopedische chirurgen
- Orthesemakers
- Maatschappelijk werkers
- Psychologen

Hoe is het met de fysieke, psychologische en sociale gezondheidstoestand van uw patiënten? Een holistische benadering door een multidisciplinair team is belangrijk. De focus ligt daarbij niet alleen op de beoordeling en verzorging van de wond, maar ook op de diagnose en behandeling van onderliggende ziekten⁸. Door een holistische benadering van wondbehandeling met multidisciplinaire inbreng, kunnen diabetische voetulcera worden genezen en ledematen worden gespaard⁷⁻⁹:

Beoordeling van de patiënt en de voetwond dient de evaluatie te omvatten van:⁸

- Diabetes, behandeling en controle van de bloedsuikerspiegel
- Voorgeschiedenis van voetulcera en chirurgie
- Onderliggende aandoeningen, zoals diabetes, nierinsufficiëntie
- Symptomen en tekenen van Perifeer Arterieel Vaatlijden (PAV) of veneuze ziekte
- Roken
- Systemische tekenen van infectie
- Neuropathische pijn en/of wondpijn
- Lokale wondevaluatie voor een passende aanpak van de wondverzorging. Zie pagina 7-9.
- Sociaaleconomische omstandigheden, behendigheids, gezichtsscherpte en grip⁹
- Beoordeel sensorische, motorische en autonome neuropathie en de nood aan drukontlasting

Volgens de richtlijnen moet iemand met diabetische voetproblemen rechtstreeks en binnen 24 uur naar een MDT worden doorverwezen¹⁰.

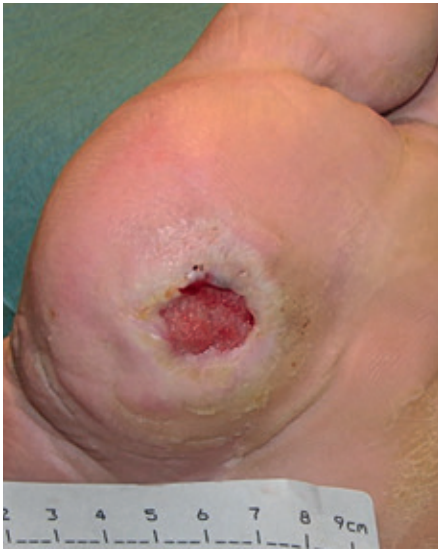Hoe zit het met preventie?

U en uw team zijn bekommerd om het resultaat voor de patiënt. Daarom zijn preventiestrategieën zinvol en een cruciale stap naar het voorkomen van een diabetische voetulcer. Ze maken deel uit van een doeltreffende voetverzorging. Het is een samenwerking tussen u, uw patiënten en hun verzorgers.

Juiste informatie waardoor patiënten en verzorgers kunnen deelnemen aan de besluitvorming, is vaak de kern van een doeltreffende preventiestrategie. We weten dat uw patiënten graag inzicht hebben in de beweegredenen achter bepaalde klinische beslissingen. Dit soort informatie is de basis voor een goede zelfzorg. Daarom bespreken we patiëntenvoorlichting en zelfzorgadvies op pagina 10.

Etiologie van diabetische voetulcera

Wist u dat er **drie belangrijke etiologieën** zijn die de beoordeling en behandeling van de onderliggende aandoening en van diabetische voetulcera beïnvloeden?

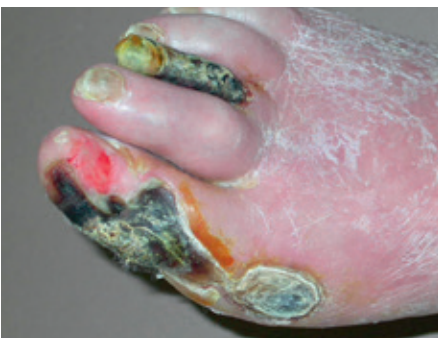

1. Neuropathische voet⁷

- Door perifere neuropathie (zie hieronder).
- Warm met een goede doorstroming en voelbare pulsen in de voet.
- Zweren komen vaak voor op de gewichtdragende delen van de voet, bijv. metatarsaalkoppen, de hiel en de bovenkant van klauwtenen.
- Wondbedden zijn roze, bevatten granulatieweefsel en worden omgeven door eelt.

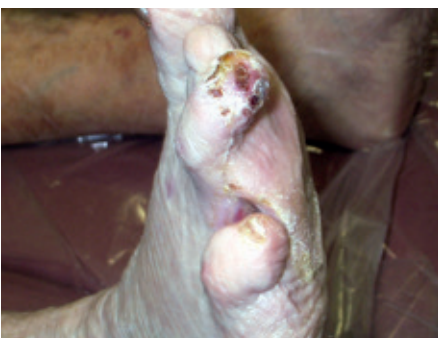De verschillende soorten perifere neuropathie zijn:

- **Autonome neuropathie:** afwezige of overmatige transpiratie, droge huid die kan leiden tot scheuren en eelt. Verhoogde perifere bloedstroom, opgezwollen voetaders en een warme, droge voet, die verkeerdelijk kan worden gezien als een gezonde voet¹¹.
- **Motorische neuropathie:** voetholte is ongewoon gebogen, tenen worden klauwvormig waardoor de voet abnormaal wordt belast, abnormale druk op de botuitsteeksels. Zie afbeelding 1 op pagina 6.
- **Sensorische neuropathie:** vermindering of verlies van beschermende gevoeligheid, waardoor de kwetsbaarheid voor fysiek, chemisch en thermisch trauma toeneemt. Meer informatie vindt u in het hoofdstuk 'Verlies van gevoeligheid testen' op pagina 6.



2. Ischemische voet door Perifeer Arterieel Vaatlijden (PAV)⁷

- Door disfunctie van grote bloedvaten (macroangiopathie) of kleine bloedvaten (microangiopathie).
- Typisch bleek en koud, geen pulsen.
- Zweren bevinden zich vaak aan de rand van de voet, de toppen van de tenen, de nagelranden, tussen de tenen en aan de zijkant van de voet.
- Wondbedden zijn bleek, met dood weefsel en weinig granulatieweefsel. Meer informatie vindt u in het hoofdstuk 'Vasculaire status testen' op pagina 6.



3. Neuro-ischemische voet⁷

- Door een combinatie van neuropathie en ischemie.
- Koud, mogelijk geen puls.
- Hoog risico op wondinfectie.
- Zweren bevinden zich vaak aan de randen van de voet en tenen.
- Wondbedden met weinig granulatieweefsel.

Classificatie van diabetische voetulcera

Hoe classificeert uw team een wond? Wist u dat het belangrijk is om elke wond te classificeren volgens een gevalideerde klinische methode⁹? Bijvoorbeeld:

- PEDIS¹⁵
- Wagner¹²
- University of Texas¹³⁻¹⁴
- SINBAD¹⁶
- Wifl (WiFi)¹⁷

Wagner-classificatie van diabetische voetulcera

Graad 0	Geen zweer in een voet met hoog risico
Graad 1	Oppervlakkige zweer die de huid over de volledige dikte aantast, maar niet de onderliggende weefsels
Graad 2	Diepe zweer die doordringt tot de ligamenten en spieren, maar zonder botaantasting of abscesvorming
Graad 3	Diepe zweer met cellulitis of abscesvorming, vaak met osteomyelitis
Graad 4	Lokaal gangreen
Graad 5	Uitgebreid gangreen over de hele voet

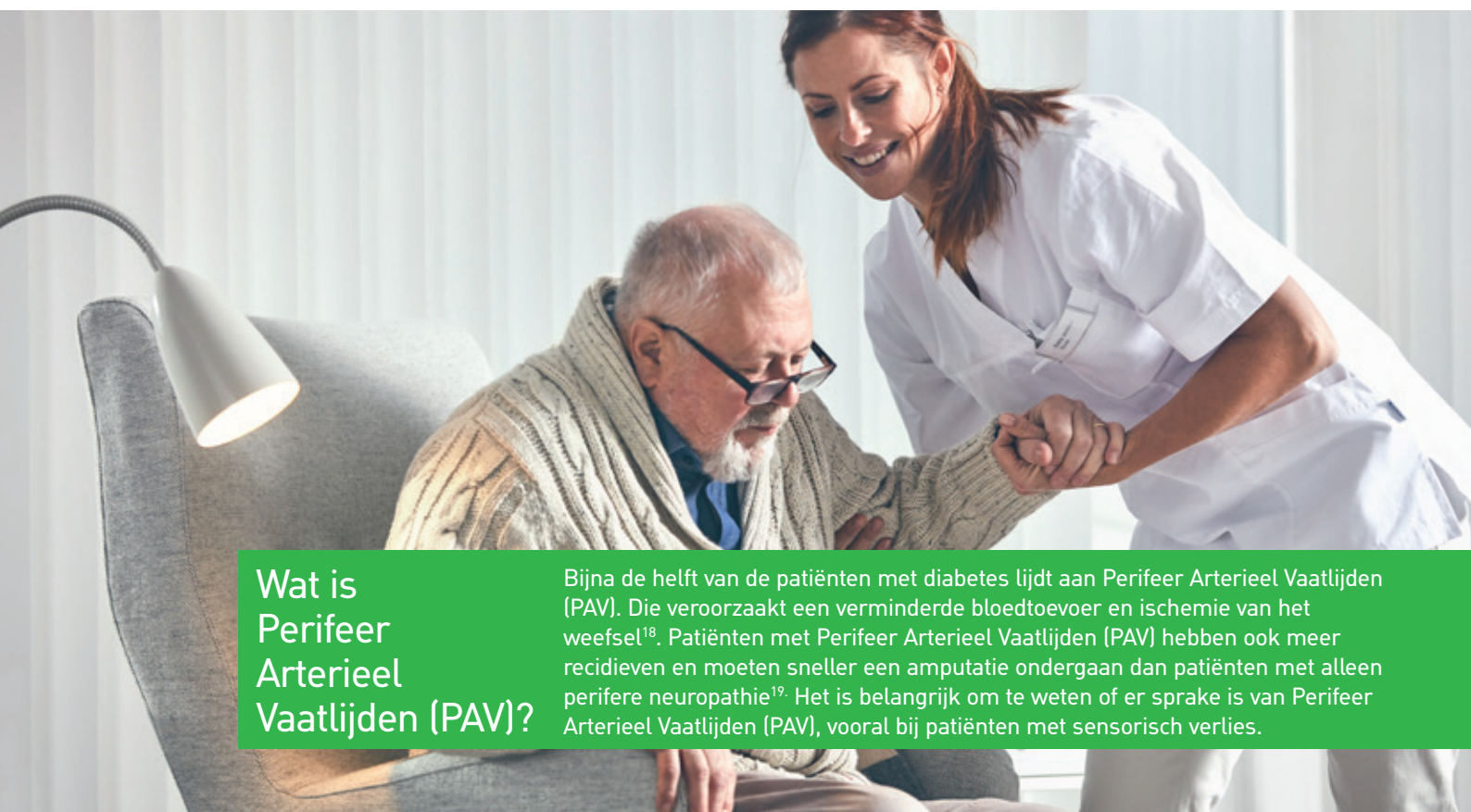Wondclassificatiesysteem van de University of Texas voor diabetische voetulcera

Stadium	Graad (diepte)			
	0	I	II	III
A	Volledig geëpithelialiseerde pre- of postulcereuze wond	Oppervlakkige zweer zonder pees-, kapsel- of botaantasting	Zweer met pees- of kapselaantasting	Zweer met bot- of gewrichtsaantasting
B	Infectie	Infectie	Infectie	Infectie
C	Ischemie	Ischemie	Ischemie	Ischemie
D	Infectie en ischemie	Infectie en ischemie	Infectie en ischemie	Infectie en ischemie

Om een holistische beoordeling en behandeling van diabetische voetulcera te waarborgen, moet de wond worden geclassificeerd op basis van een gevalideerde klinische methode⁹.

Wat is Perifeer Arterieel Vaatlijden (PAV)?

Bijna de helft van de patiënten met diabetes lijdt aan Perifeer Arterieel Vaatlijden (PAV). Die veroorzaakt een verminderde bloedtoevoer en ischemie van het weefsel¹⁸. Patiënten met Perifeer Arterieel Vaatlijden (PAV) hebben ook meer recidieven en moeten sneller een amputatie ondergaan dan patiënten met alleen perifere neuropathie¹⁹. Het is belangrijk om te weten of er sprake is van Perifeer Arterieel Vaatlijden (PAV), vooral bij patiënten met sensorisch verlies.



Handleiding voor het beoordelen van diabetische voetulcera

✓ Controleren op voetmisvorming

Overmatige of abnormale plantaire druk als gevolg van beperkte gewrichtsmobiliteit, meestal in combinatie met voetmisvormingen, is een vaak voorkomende onderliggende oorzaak van diabetische voetulcera bij mensen met neuropathie³.

Vaak voorkomende voetmisvormingen^{7,11}:

- Prominente metatarsaalkoppen
- Hamertenen
- Klauwtenen
- Boogvoet
- Hallux valgus, hallux rigidus (stijve grote teen) en atrofie van de plantaire vetkamerstructuur
- Ziekte van Charcot. (meer informatie hieronder)

De patiënten ontwikkelen ook atypische looppatronen, die eeltvorming kunnen veroorzaken. Hierdoor neemt de abnormale druk toe en kunnen onderhuidse bloedingen en zweren ontstaan. Ondanks de neuropathie en het verlies van gevoeligheid blijft de patiënt op de voet lopen, waardoor het risico op verdere problemen nog toeneemt⁷.

Charcot-voet

Een Charcot-voet of Charcot neuropathische artropathie (CN) is een aandoening die de botten, gewrichten en weke delen van de voet en enkel aantast. In het vroegste stadium wordt ze gekenmerkt door een ontsteking. In de acute fase is er sprake van ontsteking en botreabsorptie, waardoor het bot verzwakt. In latere stadia verdwijnt de voetboog en kan een platvoet ontstaan. Vroegtijdige behandeling met drukontlasting kan botvernietiging tegengaan en de genezing bevorderen⁷.

Typische klinische bevindingen²⁰:

- Duidelijk gezwollen, warme en vaak erythemateuze voet.
- Milde tot matige pijn of ongemak.
- Acute lokale ontsteking (vaak een vroeg teken van onderliggend bot- en gewrichtsletsel).
- De klassieke platvoetmisvorming is een laat stadium van het symptoom.
- Temperatuurverschil van meerdere graden tussen beide voeten.
- Goede of overmatige bloedstroom in de voet.
- Beperkte pulsen in de voet, tenzij belemmerd door gelijktijdig oedeem.
- Patiënten met chronische misvormingen kunnen ischemie ontwikkelen die de ledematen bedreigt.

Eerste klinische bevindingen kunnen lijken op cellulitis, diepe veneuze trombose of acute jicht. Dit kan tot een verkeerde diagnose leiden²⁰.

Via radiografische en andere beeldvorming kunnen subtiele veranderingen van actieve CN worden gedetecteerd²⁰.

✓ Verlies van gevoeligheid testen

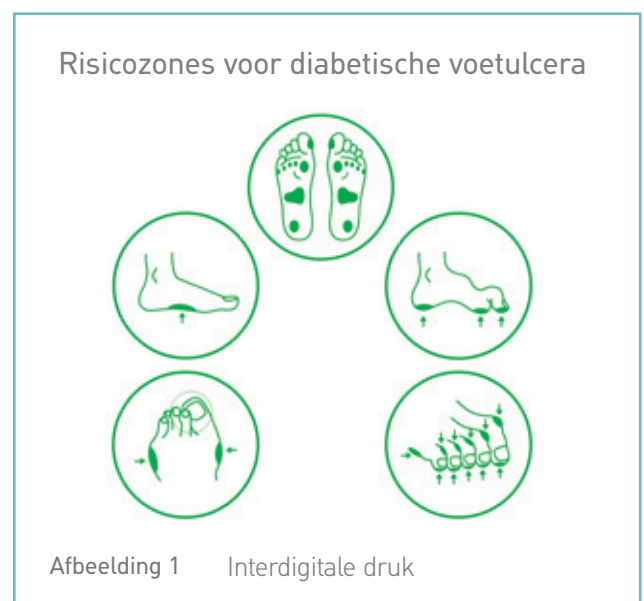Er zijn twee eenvoudige tests om perifere neuropathie vast te stellen⁷:

- Monofilament van 10 g: om de aanwezigheid van sensorische neuropathie op te sporen. Het moet op verschillende plantaire zones van de voet worden aangebracht.
- Standaardtrilvork van 128 Hz: om na te gaan of de patiënt trillingen voelt. Ook met een biothesiometer kan de waarneming van trillingen worden beoordeeld.

Verlies van beschermende gevoeligheid is een belangrijke factor bij vrijwel alle diabetische voetulcera en gaat gepaard met een zevenvoudige toename van het risico op ulceratie³.

✓ Vasculaire status testen

- Palpatie van perifere pulsen: femorale, popliteale en pedale (dorsalis pedis en tibialis posterior) pulsen⁷. De afwezigheid van beide pulsen is een indicator voor pedale vasculaire ziekten.
- Meting via dopplersonderzoek en enkel-armindex (EAI)⁷. Houd bij diabetici rekening met valse verhogingen door aderverkalking²¹. Wanneer de EAI >1,3 moeten verdere tests, zoals een teen-armindex (TAI), worden uitgevoerd of de patiënt moet worden doorverwezen voor een vasculair onderzoek¹¹.
- Teen-armindex (TAI)¹¹.
- Transcutane zuurstofmeting (indien beschikbaar)⁷.
- Vertraagde verkleuring (rubor) of veneuze vulling van meer dan vijf seconden in de ledematen kan wijzen op een slechte arteriële perfusie²².
- Verwijzing naar specialist voor een volledig vasculair onderzoek.

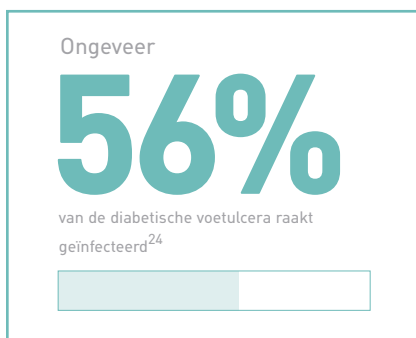

✓ Onderzoek van de wond en de omliggende huid

Een lichamenlijk onderzoek moet bepalen^{7,8}:

- Of de wond overwegend neuropathisch, ischemisch of neuroischemisch is.
- Kritische ischemie van de ledemaat (indien ischemisch).
- Musculoskeletale misvormingen.
- Grootte/diepte/locatie van de wond.
- Weefselsoorten vertonen de kleur/status van het wondbed:
 - Zwart necrotisch weefsel.
 - Geel dood weefsel.
 - Rood granulatiweefsel.
 - Roze epithelialisatie.
- Aangetaste botten, pezen, gewrichtskapsels of orthopedische implantaten.
- Tekenen van infectie. (Zie Infectie identificeren pagina 7).
- Geur: aanwezigheid en aard.
- Lokale pijn: bijv. plaats, soort, oorzaak, intensiteit en duur nagaan.
- Exsudaat: productie (hoog, matig, laag, geen), kleur, consistentie, etterig of niet.
- Wat is de status van de wondrand: eelt, maceratie, erytheem, oedeem, ondermijnd, verhoogd.
- Omringende huid: maceratie/ontveling, erytheem, oedeem, droge huid.

Documenteert uw team wondgrootte en status met digitale foto's en/of apps? Door een liniaal in de buurt van de wond te houden, kan de grootte makkelijker worden bepaald. Wees consistent en meet altijd in centimeter, in de volgorde lengte x breedte x diepte.²³



Uit een studie bleek dat drie factoren een voetinfectie in de hand kunnen werken: een eerdere amputatie, verlies van beschermende gevoeligheid en perifere vaatziekte (wanneer er geen puls is in de voet of bij een EAI van <0,8)²⁵.

✓ Infectie identificeren

Ongeveer 56 % van de diabetische voetulcera raakt geïnfecteerd. Zo'n 20 % van de patiënten met een geïnfecteerde wond aan de voet moeten een amputatie van de onderste ledemaat ondergaan²⁴. Als een infectie wordt vermoed, moet de zweer na debridement worden bemonsterd voor microbiologische analyse. Op basis van het resultaat moet de juiste behandeling worden toegepast¹⁵.

Diabetische voet infecties (DFIs) moeten ten minste 2 klassieke symptomen of kenmerken van inflammatie hebben (roodheid, warmte, zwelling, gevoeligheid, pijn) en/of etterende afscheidingen¹⁵. Sommige geïnfecteerde patiënten vertonen mogelijk geen van deze symptomen, met name patiënten met perifere neuropathie of ischemie van de ledematen¹⁵.

In dergelijke gevallen kan een infectie worden opgespoord op basis van aanvullende of secundaire tekenen, bijv.¹⁵:

- Niet-etterige afscheidingen
- Broos of verkleurd granulatiweefsel
- Ondermijnde wondranden
- Slechte geur

Geïnfecteerde diabetische voetulcera worden geclassificeerd als mild, matig of ernstig, afhankelijk van de omvang en ernst van de klinische symptomen en eventuele systemische symptomen. Bij ernstige infecties kunnen ook koorts, hypothermie, versnelde hartslag en ademhaling, hoog of laag aantal witte bloedcellen optreden^{15,25,26}.

Andere oorzaken van een ontstekingsreactie van de huid moeten worden uitgesloten (bv. trauma, jicht, acute Charcot neuro-oste-oarthropathie, fractuur, trombose, veneuze stasis)^{15,26}.

Bij een zich acut verspreidende infectie, kritische ischemie van de ledematen, nat gangreen of een onverklaarbare warme, rode, gezwollen voet met of zonder pijn, moet de patiënt dringend worden doorverwezen naar iemand van het gespecialiseerde voetverzorgingsteam⁷.

Osteomyelitis

Osteomyelitis - een infectie in een bot - kan moeilijk zijn om in een vroeg stadium te diagnosticeren. Het betreft vaak een mogelijke complicatie van een geïnfecteerde, diepe of grote voetzweer (vooral bij chronische wonden of bij botuitsteeksels). Een probe-to-bone (PTB) test moet worden uitgevoerd voor elke DFI met een open wond¹⁵. Het National Institute for Health, Care and Excellence (NICE) in het Verenigd Koninkrijk beveelt aan dat als de eerste röntgenfoto's de aanwezigheid van osteomyelitis niet bevestigen dat men magnetische resonantie beeldvorming (MRI)^{10,15} in overweging neemt. De meest definitieve manier om osteomyelitis te diagnosticeren, is de combinatie van cultuur en histologie van een botmonster verkregen tijdens diep debridement of door biopsie¹⁵.

Holistische behandeling van voet

Onderzoek van de patiënt en zijn voeten

1 Medische geschiedenis

- Fysieke, fysiologische en psychosociale gezondheid

2 Onderzoek van de voeten

- Eelt, scheuren
- Kleur, erytheem
- Temperatuur
- Droge huid
- Eczeem
- Oedeem aan de voeten/onderbenen
- Misvormingen - Charcot-voet? Röntgenfoto/MRI nodig?
- Eerdere amputaties
- Gangreen
- Nagels en tussen de tenen controleren

3 Neuropathie

- Motorische neuropathie (misvormingen)
- Sensorische neuropathie (verlies van gevoeligheid en trillingen. Tests met monofilament 10 g en trilvork)
- Autonome neuropathie (droge huid, gescheurde huid, eelt)

4 Vasculaire status

- Palpatie van de femorale, popliteale en pedale (dorsalis pedis en tibialis posterior) pulsen
- EAI en doppler
- TAI
- Mogelijke verwijzing naar een specialist voor een volledig vasculair onderzoek

5 Wond en peri-wond

- ▶ **Infectie:** lokale tekenen van infectie zijn: toegenomen exsudaat, wond geneest niet, kwalijke geur, broos of verkleurd granulatieweefsel, roodheid, pijn, warmte en zwelling. Als osteomyelitis of een actief verspreidende infectie wordt vermoed, onmiddellijk doorverwijzen naar een multidisciplinair voetverzorgingsteam.

- ▶ **Wondbed, status/kleur:**

- Zwart necrotisch weefsel
- Geel dood weefsel
- Rood granulatieweefsel, roze epithelialisatie

- ▶ **Diepte**

- ▶ **Exsudaat**

- Hoeveelheid (geen, laag, matig, hoog)
- Kleur en consistentie

- Locatie van de wond
- Afmeting van de wond (lengte x breedte en diepte)
- Toestand van de wondrand: eelt, maceratie, ondermijnd of verhoogd
- Omliggende huid (maceratie/excoriatie, erytheem, oedeem)
- Aangetaaste botten, pezen, gewrichtskapsels of orthopedische implantaten
- Pijn: plaats, frequentie, oorzaak, soort en intensiteit
- Geur: aanwezigheid en aard

6 Classificatie

Bijv. PEDIS, Wlfl, University of Texas, Wagner of SINBAD

Doelen van de behandeling, voorlichting en overeenstemming met de patiënt



Diabetische voet met hoog risico screenen: 60-secondenmethode [2011].²⁷

Behandeling van diabetische voetulcera⁸:

Een patiënt met een diabetische voetzweer of met het risico er een te ontwikkelen moet worden doorverwezen naar een multidisciplinair voetverzorgingsteam. Het team kan onder meer zorgen voor:

- Drukontlasting op de wond en risicogebieden met gespecialiseerd schoeisel.
- Een volledig vasculair onderzoek.
- Oedeembehandeling.
- Infectiecontrole en -behandeling.

- Voedingsadvies.
- Debridement en advies over lokale behandeling.
- Optimale diabetescontrole.

Denk eraan:

- Beoordeel en beheer (lokale en systemische) pijn vóór elke verbandwissel.
- Hydrateer dagelijks de onderste ledematen en voeten. Breng geen lotion aan tussen de tenen.

- Bij arteriële bloedtoevoer en droge zwarte necrose: houd de wond droog en verwijs de patiënt door voor een volledig vasculair onderzoek. Tevens direct doorverwijzen bij rode voet, plantaire ulcus en ulcus infectie.
- Vertel de patiënt hoe hij zelf voor gezonde voeten kan zorgen.

Volledige en bijgewerkte beoordelings- en behandeladviezen kunt u vinden bij de Internationale Working Group on the Diabetic Foot (IWGDF) <https://iwgdfguidance.org>

ulcera bij patiënten met diabetes

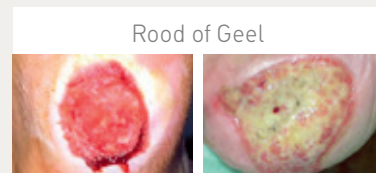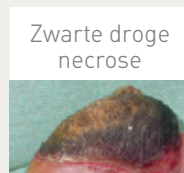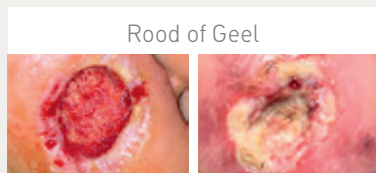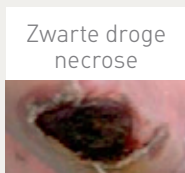Mölnlycke aanbevelingen voor verbanden

Infectie

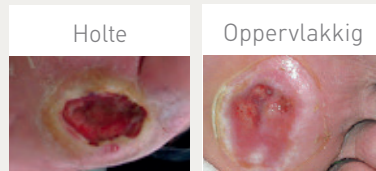
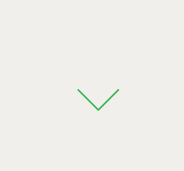
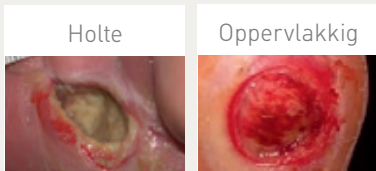
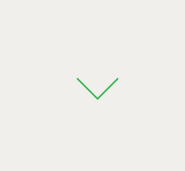
Antimicrobiële behandeling nodig (infectie)*

Antimicrobiële behandeling niet nodig


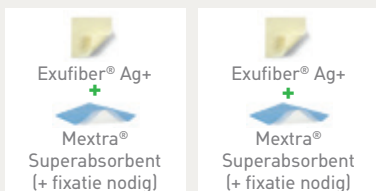



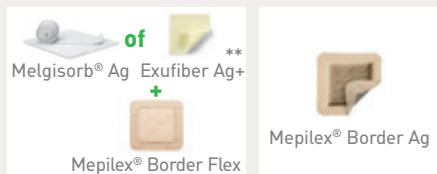

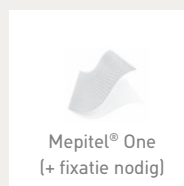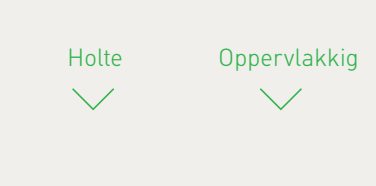
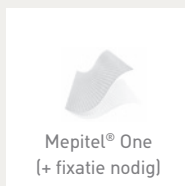
Wondbed



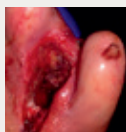Diepte



Exsudaat



Indien de wond niet met 50 % genezen is na 4 weken: OPNIEUW ONDERZOEKEN en onmiddellijk doorverwijzen naar een MDT^{8,9,11}.
** Alleen Exufiber gebruiken bij voldoende exsudaat.



*Voor geïnfecteerde DFU's (zie foto) worden over het algemeen debridement, lokale antiseptica en systemische antibiotica aanbevolen. Actieve infecties moeten dringend worden doorverwezen naar een MDT. Actuele antimicrobiële stoffen, bijvoorbeeld in reinigingsmiddelen of verband, kunnen in combinatie met antibiotica worden gebruikt om milde infecties te behandelen. Dergelijke verbandmiddelen of reinigingsmiddelen kunnen ook alleen worden gebruikt voor de behandeling van DFU's die een groot risico op het ontwikkelen van infecties lopen.^{7,8}

Houd rekening met systemische infectiesymptomen:

- Koorts
- Stijfheid
- Rillingen
- Hypotensie
- Falen van meerdere organen

Zie ook:

www.mdcalc.com/sirs-sepsis-septic-shock-criteria

- Optimale wondverzorging met lokale behandeling moet worden ondersteund met een adequate behandeling van systemische ziekten, drukontlasting en debridement. Onthoud dat chirurgisch debridement gecontra-indiceerd is als er ischemie aanwezig is¹¹
- Controleer de wond bij elke verbandwisseling en evalueer het verband regelmatig. Zorg ervoor dat het verband zonder kreukels en bulen wordt aangebracht en in de schoenen past
- Gebruik Tubifast® 2-way stretch voor fixatie
- Gebruik Mepitel® One of Mepilex® Border Flex voor goed vormbare verbanden aan de tenen
- De verbandkeuze moet gebaseerd zijn op lokale protocollen en klinische deskundigheid

Patiëntenvoorlichting over zelfzorg

Door uw patiënten voor te lichten over een goede voetverzorging en periodieke onderzoeken, kunt u voetproblemen en zweren helpen voorkomen. De voorlichting moet gestructureerd en georganiseerd gebeuren. Ze moet de motivatie en vaardigheden verbeteren. Hebben uw patiënten de boodschap begrepen? Zijn ze gemotiveerd om actie te ondernemen? Beschikken ze over voldoende vaardigheden om zichzelf te verzorgen?

Dit is een checklist die u aan uw patiënten kunt geven, zodat ze hun voeten gezond kunnen houden²⁸.

-  **1. Houd uw bloedsuikerspiegel onder controle.** Een goede bloedsuikerspiegel kan het risico op neuropathie en schade door een slechte bloedcirculatie helpen verkleinen. Als u een voetprobleem hebt, kan een goede bloedsuikerspiegel het genezingsproces bevorderen.
-  **2. Controleer uw voeten dagelijks op een vast tijdstip.** Controleer uw blote voeten op rode vlekken, snijwonden, zwellingen en blaren. Als u de onderkant van uw voeten niet kunt zien, gebruik dan een spiegel of vraag iemand om hulp.
-  **3. Laat uw voeten regelmatig onderzoeken door een zorgverlener.** Voor gevoeligheid en pulsen ten minste eenmaal per jaar door een professional (zoals een podotherapeut). Als uw arts vaststelt dat uw voeten risico lopen op ulceratie, moet u vaker worden onderzocht.
-  **4. Was elke dag uw voeten.** Met handwarm water. Droog ze zorgvuldig af, vooral tussen de tenen.
-  **5. Houd uw huid zacht en soepel.** Wrijf een dunne laag huidlotion over de boven- en onderkant van uw voeten, maar niet tussen de tenen.
-  **6. Knip uw teennagels recht af.** Vijl de randen met een nagelvijl.
-  **7. Draag altijd schoenen en sokken.** Loop nooit op blote voeten. Draag comfortabele schoenen die goed passen en uw voeten beschermen. Kijk in uw schoenen voor u ze aantrekt. De binnenkant moet egaal zijn en er mogen geen voorwerpen in zitten. Draag iedere dag schone sokken zonder manchetten of naden (of met de naden naar buiten).
-  **8. Blijf actief om een goede bloedcirculatie te behouden.** Ben elke dag actief bijv.: wandelen, dansen, zwemmen, fietsen. Leg uw voeten hoog wanneer u zit. Wiebel gedurende vijf minuten met uw tenen en beweeg uw enkels op en neer, doe dit twee of drie keer per dag. Houd uw benen niet te lang gekruist. Rook niet.
-  **9. Bescherm uw voeten tegen warmte en koude.** Draag schoenen op het strand of op warme trottoirs. Steek uw voeten niet in heet water. Test het water voor u uw voeten erin steekt, net zoals u dat voor een babybadje zou doen. Gebruik nooit warmwaterkruiken, verwarmingskussens of elektrische dekens. U zou uw voeten kunnen verbranden zonder het te voelen.
-  **10. Gebruik de juiste schoenen.** Juiste schoenen zijn een belangrijk onderdeel van het gezond houden van je voeten. Koop uw schoenen in de late namiddag of avond, wanneer de voeten het grootst zijn. Kies comfortabele schoenen met voldoende ruimte voor je tenen. Vermijd schoenen met open tenen. Als u meer advies of hulp nodig heeft, raadpleeg dan een orthopedisch schoenmaker.

Bel of raadpleeg uw zorgverlener als u snijwonden of scheuren in de huid of een ingegroeide nagel hebt. Licht uw zorgverlener ook in als uw voet van kleur of vorm verandert of gewoon anders aanvoelt, bijv. minder gevoelig of pijnlijk. Als u likdoorns of eelt hebt, kan uw medisch pedicure die verwijderen. Deze kan ook uw teennagels knippen als u dat zelf niet veilig kunt doen.



Informatie over verbanden

Mepilex® Border Flex



- All-in-one zelfklevend schuimverband met Flex technologie
- Voor matig tot sterk exsuderende wonden: zorgt voor een vochtige wondomgeving voor een goede wondgenezing
- Maakt 360 graden rek mogelijk waardoor het verband langer kan blijven zitten en comfortabel is³⁵⁻³⁸
- Bevat superabsorberende vezels voor hoge absorptie en retentie³⁹
- Sluit het wondvocht inclusief bacteriën in de retentielaag in en voorkomt dat bacteriën terugkeren naar het wondbed, zelfs onder compressie
- De exsudaatmonitor maakt een goede opvolging van het wondvocht mogelijk zonder de wond te verstoren.

Mepilex® Border Ag



- All-in-one zelfklevend schuimverband met zilver
- Voor matig tot sterk exsuderende wonden: zorgt voor een vochtige wondomgeving voor een goede wondgenezing
- Combineert uitstekend exsudaatbeheer met antimicrobiële eigenschappen^{40,41}
- Huidbeschadiging en pijn bij verbandwissels worden tot een minimum beperkt³²

Melgisorb® Ag



- Alginaat verband met zilver
- Voor matig tot sterk exsuderende wonden
- Melgisorb Ag is uiterst absorberend en heeft een snelle en aanhoudende antimicrobiële werking (in vitro studies)^{44,45}

Mextra® Superabsorbent



- Vochtafstotende buitenlaag beschermt tegen doorlekken van vocht
- Superabsorberende deeltjes voor een hoge absorptie en retentie⁴⁹
- Zacht en vormbaar
- Voor ernstig exsuderende wonden

Exufiber®




- Exufiber verandert in een gel die de wondomgeving vochtig houdt^{42,43}
- Hoge treksterkte, zodat het verband in één stuk kan worden verwijderd⁴³
- Absorbeert en houdt exsudaat, bloed en bacteriën vast⁴³

Exufiber® Ag+



- Een non-woven PVA verband dat zich in contact met exsudaat omzet in een gel en zich zo zacht vormt naar het wondbed^{57,58}
- Hoge structurele integriteit voor een verwijdering van het verband in één geheel^{59,60}
- Absorbeert en sluit exsudaat, bloed en bacteriën in⁶⁰⁻⁶⁴
- Hoge retentiecapaciteit wat het risico op lekkage en maceratie vermindert⁶⁰⁻⁶¹
- Gecontroleerde vrijgave van zilverionen in contact met wondvocht wat zorgt voor een antimicrobiële actie tot zeven dagen lang (in vitro)⁶⁵
- Bestrijdt Biofilm om de bioburden van de wond te verminderen

Mepitel® One



- Zachte siliconen wond contactlaag
- Bij droge tot sterk exsuderende wonden
- Uiterst transparant, voor een snelle en eenvoudige wondinspectie
- Kan tot 14 dagen op zijn plaats blijven, afhankelijk van de toestand van de wond²⁹
- Huidbeschadiging en pijn bij verbandwissels worden tot een minimum beperkt²⁹⁻³¹

Tubifast 2-way stretch®



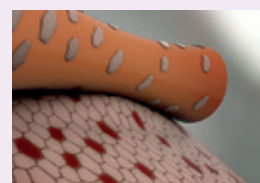
- Buisvormig retentieverband
- Houdt verbanden goed op hun plaats, zonder aanspannen of samendrukken
- Verkrijgbaar in verschillende lengtes
- Verkrijgbaar in verschillende afmetingen, makkelijk te herkennen dankzij kleurcodes, geschikt voor zowel ledematen van kinderen als de romp van een volwassene

Bewezen keuze voor een beter resultaat

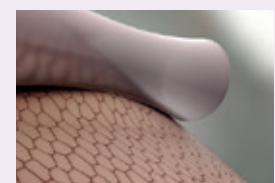SafetaC® is de eerste contactlaag met siliconen voor minder pijn. Het is zo ontworpen dat het zich zacht vasthecht aan de huid, zonder aan de vochtige wond te kleven⁵⁰ – U kunt het verband dus vlot verwijderen zonder de huid te beschadigen⁵¹. Dat betekent minder pijn voor uw patiënten³².

SafetaC beschermt ook nieuw weefsel en intacte huid. Wonden blijven onaangeroerd, zodat ze sneller op natuurlijke wijze kunnen genezen^{30,31,52,53}. Het sluit de wondrand af om de huid te beschermen tegen schadelijke lekken en maceratie^{54,55}.

De combinatie van minder pijn³² en minder huidbeschadigen^{31,51-54,56} – zorgt voor een snellere genezing^{30,31,52,53} – en kan ook de behandelingskosten verlagen^{31,52,56}.



Huid komt mee met traditionele kleeflaag⁵¹



Huid komt niet mee met de SafetaC-technologie⁵¹



Proving it every day

Bij Mölnlycke® bieden we innovatieve oplossingen voor het behandelen van wonden, het verbeteren van de chirurgische veiligheid en efficiëntie en de preventie van decubitus. Oplossingen die voor betere resultaten zorgen en worden ondersteund door klinisch en gezondheidseconomisch bewijs.

Bij alles wat we doen, laten we ons leiden door één doel: zorgverleners helpen om optimaal te presteren. We doen er alles aan om dit dag na dag te bewijzen.

Mölnlycke wil Dr. Paul Chadwick bedanken voor het beoordelen van deze gids.

Let op: Deze gids is niet volledig en de lezer moet altijd de lokale richtlijnen raadplegen.

Referenties: 1. Armstrong, D.G., Boulton, A.J.M., Bus, S.A. Diabetic foot ulcers and their recurrence. *New Engl J Med* 2017;376:2367-75. 2. Rodrigues, B.T., Vangaveti, V.N., Malabu, U.H. Prevalence and risk factors for diabetic lower limb amputation: a clinic-based case control study. *J Diabetes Res* 2016; 5941957. Available at: <http://dx.doi.org/10.1155/2016/5941957> [Accessed 8 November 2018]. 3. Singh, N., Armstrong, D.G., Lipsky, B.A. Preventing foot ulcers in patients with diabetes. *JAMA* 2005;293(2):217-28. 4. Hinchliffe, R.J., Andros, G., Apelqvist, J., et al. A systematic review of the effectiveness of revascularization of the ulcerated foot in patients with diabetes and peripheral arterial disease. *Diabetes Metab Res Rev* 2012;28 (Supplement 1): 179-217. 5. Boulton, A.J.M. The pathway to foot ulceration in diabetes. *Med Clin N Am* 2013;97:775-90. 6. Pecoraro, R.E., Reiber, G.E., Burgess, E.M. Pathways to diabetic limb amputation. Basis for prevention. *Diabetes Care* 1990; 13(5): 513-21. 7. International Best Practice Guidelines. Wound Management in Diabetic Foot Ulcers. Wounds International 2013. Available at: <http://www.woundsinternational.com> [Accessed 8 November 2018]. 8. World Union of Wound Healing Societies (WUWHS). Florence Congress. Position Document. Local Management of Diabetic Foot Ulcers. Wounds International 2016. Available at: <http://www.woundsinternational.com> [Accessed 8 November 2018]. 9. Frykberg, R.G., Banks, J. Challenges in the treatment of chronic wounds. *Adv Wound Care (New Rochelle)* 2015;4:560-82. 10. National Institute for Health and Care Excellence. Diabetic foot problems: prevention and management. NICE guideline 19 2015. Available at: <https://www.nice.org.uk/guidance/ng19/diabetic-footproblems-prevention-and-management-pdf-183729829933> [Accessed 8 November 2018]. 11. Ousey, K., Chadwick, P., Jawien, A., et al. Identifying and treating foot ulcers in patients with diabetes: saving feet, legs and lives. *J Wound Care* 2018;27 (Suppl 5):S1-S52. 12. Wagner, R.W. The dysvascular foot: a system for diagnosis and treatment. *Foot Ankle* 1981;2(2):64-122. 13. Lavery, L.A., Armstrong, D.G., Harkless, L.B. Classification of diabetic foot wounds. *J Foot Ankle Surg* 1996;35:528-31. 14. Armstrong, D.G., Lavery, L.A., Harkless, L.B. Validation of a diabetic wound classification system. The contribution of depth, infection, and ischemia to risk of amputation. *Diabetes Care* 1998;21:855-9. 15. Lipsky, B., Berendt, A., Cornia, P.B. Infectious Diseases Society of America clinical practice guideline for the diagnosis and treatment of diabetic foot infections. IDSA guidelines. *Clin Infect Dis* 2012;54:132-73. 16. Ince, P., Abbas, Z.G., Lutale, J.K., et al. Use of the SINBAD classification system and score in comparing outcome of foot ulcer management on three continents. *Diabetes Care* 2008;31:964-67. 17. Mills, J.L., Conte, M.S., Armstrong, D.G., et al. Society for Vascular Surgery Lower Extremity Guidelines Committee. The Society for Vascular Surgery Lower Extremity Threatened Limb Classification System: risk stratification based on wound, ischemia, and foot infection (WIFI). *J Vasc Med Biol* 2013; 25(1): 220-34. 18. Prompers, L., Huijberts, M., Apelqvist, J., et al. High prevalence of ischaemia, infection and serious comorbidity in patients with diabetic foot disease in Eu-rop. Baseline results from the Eurodiade study. *Diabetologica* 2007;50(1):18-25. 19. Apelqvist, J., Elgzyri, T., Larsson, J., et al. Factors related to outcome of neuroischaemic / ischemic foot ulcer in diabetic patients. *J Vasc Med Biol* 2011;23:1582-8. 20. Rogers, L.C., Frykberg, R.G., Armstrong, D.G. The Charcot Foot in Diabetes. *Diabetes Care* 2011;34:2123-9. 21. Bailey, M.A., Griffin, K.J., Scott, D.J.A. Clinical assessment of patients with peripheral arterial disease. *Semin Intervent Radiol* 2014;31:292-9. 22. LoGerfo, F.W., Coffman, J.D. Current concepts. Vascular and microvascular disease of the foot in diabetes. Implications for foot care. *New Engl J* 1984;311:1615-19. 23. Nichols, E. Wound assessment part 1: how to measure a wound. *Wound Essentials* 2015;10:51-5. 24. Wu, S.C., Driver, V.R., Wrobel, J.S., Armstrong, D.G. Foot ulcers in the diabetic patient, prevention and treatment. *Vasc Health Risk Manage* 2007;3:65-76. 25. Peters, E.J., Lavery, L.A., Armstrong, D.G. Diabetic lower extremity infection: influence of physical, psychological, and social factors. *J Diabetes Complications* 2005;19:107-12. 26. Lipsky, B.A., Aragon-Sanchez J, Diggle M, et al. IWDGF Guidance on the diagnosis and management of foot infections in persons with diabetes. International Working Group on the Diabetic Foot. 2015. 27. INLOW's 60-second Diabetic Foot Screen. Screening tool. Canadian Association of Wound Care. www.cawc.net. 2011. 28. National Institute of Diabetes and Digestive and Kidney Diseases. Preventing Diabetes Problems. Diabetes and Foot Problems. Available at: <https://www.niddk.nih.gov/health-information/diabetes/overview/preventing-problems/foot-problems> [Accessed 8 November 2018]. 29. Patton, M.L., Mullins, R.F., Smith, D., Korentager, R. An open, prospective, randomized pilot investigation evaluating pain with the use of a soft silicone wound contact layer vs. adhesive and staples on split thickness skin grafts as a primary dressing. *J Burn Care Res* 2013;34:674-81. 30. David, F., Wutze, J.-L., Breton, N., et al. A randomised, controlled, non-inferiority trial comparing the performance of a soft silicone-coated wound contact layer (Mepitel One) with a lipidocolloid wound contact layer (UrگوTu) in the treatment of acute wounds. *Int Wound J* 2017; doi:10.1111/iwj.12853. 31. Gotschall, C.S., Morrison, M.L., Eichelberger, M.R. Prospective, randomized study of the efficacy of Mepitel on children with partial-thickness scalds. *J Burn Care Rehabil* 1998;19:279-83. 32. White, R. A multinational survey of the assessment of pain when removing dressings. *Wounds UK* 2008;4:14-22. 33. Mölnlycke Health Care data on file, report 20160105-002. 34. Chadwick, P., Taherinejad, F., Hamberg, K., Waring, M. Clinical and scientific data on a silver-containing soft-silicone foam dressing: an overview. *J Wound Care* 2009;18:483-91. 35. ProDerm study report 16.0180-23. Assessment of Wearing Properties of Wound Dressings on the Knees. Data on file. 36. ProDerm study report 16.0180-23. Assessment of Wearing Properties of Wound Dressings on the Elbows. Data on file. 37. ALTEN Finite Element Modelling simulation. Laboratory report no. PD-530246. 38. Haycocks, S., Chadwick, P., Davies, P. Case series: Mepilex Border Comfort in the treatment of diabetic foot ulcers with exudate. *Diabetic Foot Journal* 2018;21:265-71. 39. External test lab report SMTL15/4863/2. 40. External lab report: NAMSА 09C 29253 01/09C 29253 02. 41. Kles C.L., Murrah, C.P., Smith, K., et al. Achieving and sustaining zero. Preventing surgical site infections after isolated coronary artery bypass with saphenous vein harvest through implementation of a staff-driven quality improvement process. *Dimensions Crit Care Nurs* 2015;34:265-72. 42. Smet, S., Beele, H., Saine, L., Suys, E., Henrickx, B. Open, non-comparative, multi-centre post market clinical follow-up investigation to evaluate performance and safety on pressure ulcers when using a gelling fibre dressing as intend-ed. Poster Presentation at European Pressure Ulcer Advisory Panel Conference, 2015, Ghent, Belgium. 43. Chadwick P, McCordle J. Open, non-comparative, multicentre post clinical study of the performance and safety of a gelling fibre wound dressing on diabetic foot ulcers. *J Wound Care* 2016;25:290-300. 44. Mölnlycke Health Care. Laboratory report 20080616-007. Data on file. 45. Mölnlycke Health Care. Laboratory report 20080616-006. Data on file. 46. Grocott Patricia Clinical investigation Mepilex® Transfer, Clinical Investigation of a silicone dressing in product development phase in the palliative management of patients with pressure sores and malignant wounds, study id MIN101 UK, London UK.2000. 47. External lab report: NAMSА 11C_51788_01. 48. Meuleneire, F. Management of diabetic foot ulcers using dressings with Safetac: a review of case studies. *Wounds UK* 2008;4:16-30. 49. Tickle, J., Fletcher, J. Mextra Superabsorbent made easy. *Wounds UK* 2012;8: 1-4. 50. White R. Evidence for atraumatic soft silicone wound dressing use. *Wounds UK* 2005;1(3):104-109. 51. Waring, M., Biefeldt, S., Matzold, K.P., Butcher, M. An evaluation of the skin stripping of wound dressing adhesives. *J Wound Care* 2011;20:412-22. 52. Silverstein, P., Heimbach, D., Meites, H., et al. An open, parallel, randomized, comparative, multicenter study to evaluate the cost-effectiveness, performance, tolerance, and safety of a silver-containing soft silicone foam dressing (intervention) vs silver sulfadiazine cream. *J Burn Care Res* 2011;32:617-26. 53. Gee Kee, E.L., Kimble, R.M., Cuttle, L., Khan, A., Stockton, K.A. Randomized controlled trial of three burns dressings for partial thickness burns in children. *Burns* 2015;41:946-55. 54. Meaume, S., Van De Loooverbosch, D., Heyman, H., Romaneli, M., Ciangherotti, A., Charpin, S. A study to compare a new self-adherent soft silicone dressing with a self-adherent polymer dressing in stage II pressure ulcers. *Ostomy Wound Manage* 2003; 49 (9): 44-51. 55. Wiberg, A.-B., Feili, F., Daun, E.-K. Preventing maceration with a soft silicone dressing: in-vitro evaluation. Poster presentation at the 3rd Congress of the World Union of Wound Healing Societies, Toronto, Canada, 2008. 56. Bredow J, Hoffmann K, Hellmich M, Eysel P, Zarghooni K. Randomized clinical trial to evaluate performance of flexible self-adherent absorbent dressing coated with silicone layer after hip, knee or spinal surgery in comparison to standard wound dressing. Poster presentation at the 5th Congress of the World Union of Wound Healing Societies, Florence, Italy, 2016. 57. Davies P, McCarty S. An in-use product evaluation of a gelling fibre dressing in wound management. E-poster presentation at Wounds UK Conference, 2017, Harrogate, United Kingdom. 58. Lev-Tov et al. An interim analysis of clinical investigation to evaluate exudate management and comfort of use of an antimicrobial gelling fiber dressing* in medium to highly exudative wounds. Poster presented at the Symposium of Advanced Wound Care, Fall meeting 2018, Las Vegas, NV, USA. 59. Mölnlycke Health Care Laboratory Report PD-521248 (unpublished). 60. Mölnlycke Health Care Laboratory Report PD-556978 (unpublished). 61. Mölnlycke Health Care Laboratory Report PD-520425 (unpublished). 62. Mölnlycke Health Care Laboratory Report PD-521232 (unpublished). 63. Mölnlycke Health Care Laboratory Report PD-522900 (unpublished). 64. Mölnlycke Health Care Laboratory Report PD-521245 (unpublished). 65. Hamberg K et al. Antimicrobial effect of a new silver-containing gelling fibre dressing against common wound pathogens. Poster presented at the Symposium on Advanced Wound Care Spring meeting/Wound Healing Society (WHS) Annual Meeting 2017, Apr 05-09, 2017, San Diego, CA, USA.

Meer informatie op www.molnlycke.nl

Mölnlycke Health Care bv, Van Deventerlaan 31-51, 3528 AG Utrecht. Tel. +31 (0)76 521 96 63.
Mölnlycke, Mepilex, Mextra, Tubifast 2-Way Stretch, Exufiber, Epaderm, Mepitel, en Safetac zijn handelsmerken, namen en logo's die wereldwijd geregistreerd zijn als onderdeel van één of meer bedrijven van de Mölnlycke Health Care groep.
© 2019 Mölnlycke Health Care AB. Alle rechten voorbehouden. NLWC00052002

